



HAUTE AUTORITÉ DE SANTÉ

**GUIDE – AFFECTION DE LONGUE DURÉE**

**Scoliose structurale évolutive  
(dont l'angle est égal ou supérieur à 25°)  
jusqu'à maturation rachidienne**

**Février 2008**

Ce document est téléchargeable sur  
[www.has-sante.fr](http://www.has-sante.fr)

Haute Autorité de Santé  
Service communication

2 avenue du Stade de France - F 93218 Saint-Denis La Plaine CEDEX  
Tél. : + 33 (0)1 55 93 70 00 - Fax : + 33 (0)1 55 93 74 00

# Sommaire

1. Introduction .....	2
2. Bilan initial (diagnostic et évaluation) .....	5
3. Prise en charge thérapeutique .....	7
4. Suivi .....	10
Annexe 1. Examen à la recherche d'une scoliose.....	12
Annexe 2. Liste des participants .....	13
Annexe 3. Références.....	14

## Mise à jour des guides et listes ALD

*Les guides médecin élaborés par la Haute Autorité de Santé (HAS) sont révisés tous les 3 ans.*

*Dans l'intervalle, la Liste des actes et prestations (LAP) est actualisée au minimum une fois par an, et disponible sur le site Internet de la HAS ([www.has-sante.fr](http://www.has-sante.fr))*

# 1. Introduction

L'objectif de ce guide médecin est d'expliciter, pour les professionnels de santé, la prise en charge optimale et le parcours de soins d'un patient admis en ALD au titre de l'ALD n°26 : scoliose structurale évolutive (dont l'angle est égal ou supérieur à 25°) jusqu'à maturation rachidienne.

Ce guide est limité à la prise en charge des scolioses idiopathiques qui en sont le type le plus fréquent et ne concerne pas les autres types de scolioses (neuromusculaires, malformatives, etc.).

La scoliose idiopathique structurale est une déformation rachidienne dans les trois plans de l'espace, non réductible, ce qui l'oppose aux attitudes scoliotiques.

La scoliose idiopathique apparaît et évolue au cours de l'enfance, en l'absence de tout autre processus pathologique décelable.

Elle est diagnostiquée cliniquement devant la présence d'une asymétrie du tronc (gibbosité)<sup>1</sup> et confirmée par une radiographie du rachis en totalité debout de face (de la base du crâne au bassin complet inclus), montrant un angle de courbure (angle de Cobb) supérieur ou égal à 10° et une rotation des vertèbres participant à la courbure. Elle est susceptible de s'aggraver tout au long de la croissance et même après maturité osseuse, avec une évolutivité maximale pendant la poussée pubertaire.

Les effets négatifs éventuels sont la déformation et son retentissement esthétique, les difficultés sociales et psychologiques, les douleurs rachidiennes et dans les scolioses graves, un retentissement sur la fonction respiratoire.

La fréquence de la scoliose idiopathique, avec un angle de Cobb par définition supérieur à 10°, est comprise entre 0,5 et 2 % chez les 8 – 15 ans. Elle concerne huit fois plus les filles que les garçons. Toute scoliose est susceptible de s'aggraver, ce qui impose un suivi régulier.

L'objectif de ce guide est d'être un outil pragmatique auquel le médecin traitant peut se référer pour la prise en charge de la pathologie considérée, notamment au moment d'établir le protocole de soins conjointement avec le médecin conseil et le patient. Le contenu du guide a été discuté et validé par un groupe de travail pluridisciplinaire. Il présente la déclinaison des Recommandations pour la pratique clinique (RPC) et/ou des Conférences de consensus (CDC) disponibles, secondairement complétées par des avis d'experts lorsque les données sont manquantes. L'avis des experts est en effet indispensable pour certains champs, tels que le suivi des patients dont le rythme de surveillance dépend davantage d'un consensus de professionnels que de données comparatives obtenues dans le cadre d'études cliniques. Par ailleurs, les propositions thérapeutiques ont fait

---

<sup>1</sup> Schéma en annexe I.

l'objet d'une relecture par l'Agence française de sécurité sanitaire des produits de santé (AFSSAPS).

Un guide médecin ALD ne peut cependant pas envisager tous les cas spécifiques, toutes les comorbidités, toutes les particularités thérapeutiques, protocoles de soins hospitaliers, etc. Il ne peut pas revendiquer l'exhaustivité des conduites de prise en charge possibles ni se substituer à la responsabilité individuelle du médecin vis-à-vis de son patient. Ce guide reflète cependant la structure essentielle de prise en charge d'un patient présentant une scoliose idiopathique structurale évolutive, et sera mis à jour en fonction de la validation de données nouvelles.



## **2. Bilan initial (diagnostic et évaluation)**

### **2.1. Objectifs principaux**

### **2.2. Objectifs principaux**

- Établir le diagnostic d'une scoliose structurale ;
- Repérer les scolioses non idiopathiques ;
- Caractériser la scoliose, notamment son évolutivité ;
- Planifier la prise en charge et les modalités thérapeutiques ;
- Délivrer une information adaptée au patient et à son entourage.

### **2.3. Professionnels impliqués**

- Médecin généraliste, pédiatre, médecin scolaire, médecin du travail ;
- Infirmière scolaire ;
- Chirurgien orthopédiste d'enfant ou d'adulte, médecin de médecine physique et réadaptation, rhumatologue ;
- Masseur-kinésithérapeute ;
- Radiologue.

### **2.4. Contenu du bilan initial**

- L'interrogatoire du patient et des parents permet de préciser les symptômes présents et passés, l'influence des traitements antérieurs éventuels, l'existence d'antécédents médicaux ou chirurgicaux, les activités sportives. Il précise en outre chez la fille, la date des premières règles. Il recueille également les antécédents familiaux en particulier l'existence d'une scoliose et son caractère évolutif.
- Données cliniques :
  - Poids, taille en position debout et assise (taille du tronc), recherche sur un bassin équilibré (compensation d'une éventuelle inégalité de longueur des membres inférieurs) d'une asymétrie des plis de la taille ou de la ligne des épaules, mesure des gibbosités), d'une translation du tronc, aspect de profil (cyphose, lordose) ;
  - La recherche chez l'enfant des caractères sexuels secondaires, l'analyse des courbes de croissance dont la taille assise permettent d'évaluer son stade de maturation rachidienne ;

- ▶ La présence d'anomalies cutanées ou de la ligne médiane, de signes neurologiques, de dysmorphies, d'hyperlaxité doit faire rechercher une éventuelle scoliose non idiopathique.
- Examens complémentaires : radiographies du rachis en totalité (de la base du crâne au bassin complet inclus) de face et de profil en position debout (après compensation d'une éventuelle inégalité de longueur des membres inférieurs) permettant de préciser siège(s) et sens de(s) courbure(s), son importance par le calcul de l'angle de Cobb, la rotation vertébrale, les mesures de l'équilibre sagittal et le degré de maturité osseuse (stade de Risser).

À titre exceptionnel, d'autres examens complémentaires d'imagerie (radiographies pour détermination de l'âge osseux, scanner, IRM, scintigraphie osseuse) ou d'exploration fonctionnelle (respiratoire, neurologique) peuvent être envisagés, en fonction des données recueillies.

Au terme de ce bilan le caractère idiopathique de la scoliose est retenu. Un avis spécialisé est souhaitable.

L'enfant présentant une scoliose accompagnée d'une douleur importante ou d'anomalies cutanées ou de la ligne médiane, ou neurologiques, ou de dysmorphies doit faire rechercher une éventuelle scoliose non idiopathique.

## 2.5. Estimation de l'évolutivité

### **Chez l'enfant**

Le caractère évolutif de la scoliose guide la prise en charge thérapeutique. Seule une surveillance adaptée permet de repérer ce caractère et de le quantifier.

Les éléments habituellement recueillis pour établir cette évolutivité sont l'histoire familiale, l'âge de découverte de la scoliose, sa topographie, l'angulation et surtout le stade de maturation (sexuelle, osseuse). Ils permettent d'évaluer à l'aide du diagramme de G. Duval-Beaupère le potentiel d'aggravation.

L'établissement du caractère évolutif peut nécessiter 2 à 3 consultations comparatives.

Une scoliose est considérée comme évolutive pour une aggravation de 5° sur 2 radiographies à 4 ou 6 mois d'intervalle. Une courbure supérieure à 30° est réputée d'emblée évolutive.

### **Chez l'adulte**

Toutes les scoliose sont susceptibles d'aggravation à l'âge adulte. La perte de taille, l'aggravation angulaire et l'évolution cyphosante sont des signes d'évolutivité qui doivent attirer l'attention et intensifier la surveillance.



Une information adaptée est systématiquement proposée au patient et à son entourage, notamment sur le potentiel d'aggravation, la prise en charge thérapeutique, la périodicité des consultations et des examens.

### **3. Prise en charge thérapeutique**

*Le traitement de la scoliose s'inscrit dans la durée. Un « contrat » entre le soigné et ou son entourage et l'équipe soignante est nécessaire.*

#### **3.1. Objectifs**

- Prévenir l'aggravation de la déformation ;
- Obtenir la déformation la plus modérée possible en fin de croissance ;
- Prévenir le retentissement fonctionnel de la déviation ;
- Assurer une éducation thérapeutique pour le patient et/ou l'entourage.

#### **3.2. Professionnels impliqués**

- Médecin généraliste ;
- Pédiatre ;
- Chirurgien orthopédique d'enfant ou d'adulte ;
- Radiologue ;
- Médecin de médecine physique et réadaptation ;
- Rhumatologue ;
- Orthoprothésiste ;
- Masseur kinésithérapeute ;
- Psychologue ; psychomotricien.

La prise en charge du patient atteint d'une scoliose est pluridisciplinaire, elle nécessite collaboration et coordination de la part des différents professionnels impliqués ;

L'équipe soignante travaille en tant que de besoin avec les services sociaux, médico-sociaux et éducatifs (médecins de PMI, médecins scolaires, médecins du travail).

### 3.3. Éducation thérapeutique et modification du mode de vie

- *Éducation thérapeutique*

L'éducation thérapeutique est initiée dès le début de la prise en charge et renforcée à chaque consultation. Elle comporte l'apprentissage et l'évaluation des connaissances du patient et de sa famille ou de son entourage : la compréhension de l'affection et des symptômes présents et futurs, l'information sur les stratégies thérapeutiques, l'information sur l'évolution des thérapeutiques et leurs effets indésirables. La continuité des soins et de la surveillance doivent en constituer des points essentiels.

- *Modification du mode de vie*

Fournir des conseils hygiéno-diététiques (lutte contre l'excès de poids ou la dénutrition, prévention de l'ostéoporose, régime adapté au corset). Favoriser la pratique d'activités physiques ou sportives. La dispense de sport est rarement justifiée.

Sauf cas particulier, une scoliose idiopathique d'angulation modérée n'a pas d'incidence sur les aptitudes professionnelles.

Les associations de patients peuvent contribuer à l'éducation thérapeutique et à l'aménagement du mode de vie. Leur expertise peut aussi être sollicitée en matière d'entraide ou de défense des droits.

### 3.4. Moyens thérapeutiques

#### Traitement orthopédique : corset, plâtre.

- Chez l'enfant : son objectif est d'amener la scoliose en fin de croissance à une angulation qui ne sera pas supérieure à l'angulation initiale ;
- Son principe est d'exercer des forces mécaniques de correction réduisant les déformations scoliotiques durant la croissance du rachis. On aboutit ainsi à une amélioration ou au moins à un contrôle du processus d'aggravation.
- Habituellement il concerne et les scolioses d'au moins 20°, dont l'évolutivité est documentée ou les scolioses de plus de 30° sans preuve évolutive, dont il constitue le plus souvent le premier sinon l'exclusif temps thérapeutique. Les indications sont modulées en fonction de la topographie de la scoliose, de l'importance de son angulation, de son caractère réductible, de l'âge et du stade de maturation osseuse ;
- Le choix des différents types de corsets plâtrés ou plastiques est fonction de l'expérience du thérapeute et de l'équipe soignante ;

- La stratégie est déterminée au cas par cas, elle doit être adaptée à l'évolution de la scoliose et tenir compte en particulier de l'entourage et de la coopération des jeunes patients. Une information aussi complète que possible sur l'objectif, la durée du traitement et le rythme journalier, participe à une meilleure observance ;
- Examens complémentaires : l'efficacité du corset est vérifiée radiologiquement.

### **Traitement chirurgical**

- Son objectif est de réduire et de fixer la déformation dans les trois plans de l'espace ;
- Son principe est de corriger à l'aide d'une instrumentation et de maintenir dans le temps cette correction par une greffe osseuse. Une thoracoplastie est parfois associée pour parfaire le résultat esthétique ;
- Il est réservé aux échecs du traitement orthopédique ou aux scolioses qui poursuivent leur évolution ;
- Les indications sont posées au cas par cas, en fonction de l'histoire de chaque scoliose, et les techniques opératoires déterminées en fonction des localisations, mais aussi de l'expérience des équipes chirurgicales ;
- Examens complémentaires : des potentiels évoqués médullaires de référence sont réalisés ainsi que des EFR en particulier lors des localisations thoraciques. Un bilan d'imagerie rachidienne récent est habituellement complété pour analyser la réductibilité des courbures. Un bilan d'imagerie complémentaire peut être nécessaire en fonction des données de l'examen clinique ou radiographique.;
- Certaines scolioses (angle de courbure très important) peuvent nécessiter une préparation particulière (discectomies, ostéotomies, halo, traction, etc.) pour limiter les risques de complications dans cette chirurgie complexe ;
- D'autres scolioses d'angulation sévère chez le petit enfant peuvent nécessiter une chirurgie précoce.

### **Kinésithérapie**

Elle est habituellement prescrite en association au traitement orthopédique et chirurgical. Elle a pour buts :

- d'entretenir les amplitudes articulaires vertébrales et costo vertébrales,
- de renforcer les muscles érecteurs du rachis,
- d'entretenir la fonction respiratoire,
- de travailler la statique vertébrale.

Elle sera alors adaptée au cas par cas.

La kinésithérapie, prescrite isolément, n'a pas fait la preuve de son efficacité sur l'évolution des courbures.

## 4. Suivi

*La continuité des soins à tout âge est un objectif primordial. La maladie ne s'arrête pas à la fin de la croissance osseuse.*

### 4.1. Objectifs

- Apprécier l'évolution et réévaluer périodiquement le projet thérapeutique et ses objectifs ;
- Surveiller l'efficacité, la tolérance et l'observance d'un éventuel traitement ;
- Poursuivre l'éducation thérapeutique du patient et/ou de sa famille ;
- Limiter l'irradiation délivrée par les examens radiographiques.

### 4.2. Professionnels impliqués

- Médecin généraliste ;
- Pédiatre ;
- Chirurgien orthopédiste d'enfant ou d'adulte ;
- Radiologue ;
- Médecin de médecine physique et réadaptation ;
- Rhumatologue ;
- Masseur kinésithérapeute ;
- Psychologue, psychomotricien ;
- Orthoprothésiste.

### 4.3. Rythme des consultations

- En période de croissance : tous les 6 mois pour adapter la stratégie thérapeutique. En période de fort risque évolutif, ce délai peut être raccourci à 4 mois ;
- À l'âge adulte tous les 5 ans, après un accouchement et plus fréquemment en cas d'aggravation anatomique ou fonctionnelle.

### 4.4. Contenu des consultations

- Recherche de symptômes douloureux, d'une gêne fonctionnelle, date des premières règles ;
- Taille du patient debout et taille du tronc ;
- Examen du tronc : mesure et évolutivité de la gibbosité
- Surveillance du stade de maturation sexuelle ;

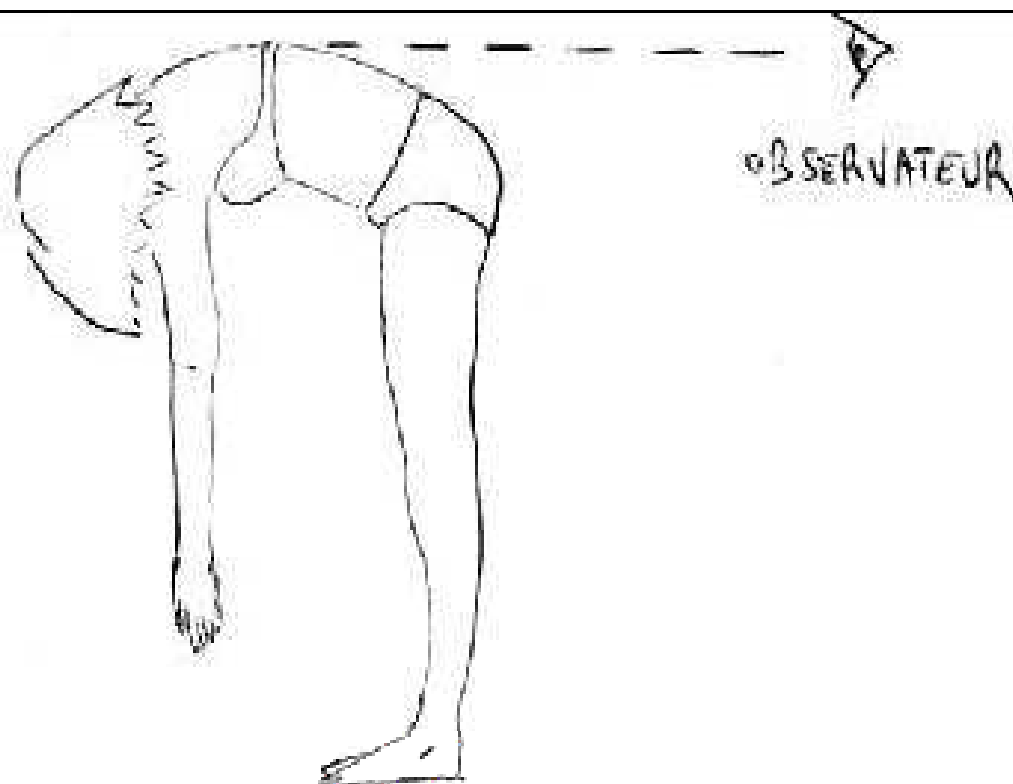
- Examen neurologique musculaire et articulaire ;
- Ajustement et tolérance de l'éventuelle orthèse (cutanée, digestive, neurologique, psychologique).

#### **4.5. Examens complémentaires**

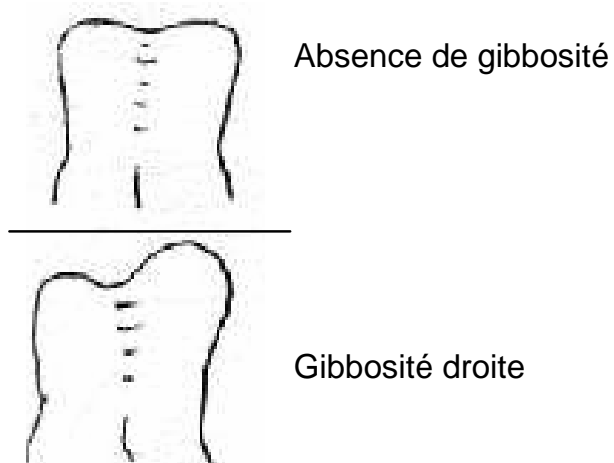
- En période de croissance : radiographies du rachis debout de face en totalité (de la base du crâne au bassin complet inclus) tous les 6 mois ;
- En fin de maturation un bilan radiologique face et profil de référence pour la surveillance ultérieure ;
- En cas d'apparition de nouveaux symptômes, d'autres examens peuvent être demandés ;
- La prescription et la réalisation des examens d'imagerie doivent être envisagées selon les principes de justification et d'optimisation des doses délivrées.

## Annexe 1. Examen à la recherche d'une scoliose

**Figure I.** Au cours de la flexion du sujet en avant, jambes tendues et mains jointes, en regardant le dos de manière tangentielle, une asymétrie à type de gibbosité est recherchée.



**Figure II.** Vue tangentielle du patient par l'observateur.



## Annexe 2. Liste des participants

Ce travail a été coordonné par le Dr Julien Carricaburu, chef de projet au service Affections de longue durée et accords conventionnels, et réalisé avec les participants suivants :

- D<sup>r</sup> Bernard Biot, Médecine Physique et de Rééducation, Lyon
- P<sup>r</sup> Gérard Bollini, Chirurgie Orthopédique infantile, Marseille
- Dr Jean-Luc Clément, Chirurgie Orthopédique infantile, Nice
- M. Michel Dargencourt, Masseur Kinésithérapeute, Roubaix
- Dr Michel Guillaumat, Chirurgie Orthopédique, Paris

Par ailleurs, le guide a été relu par des représentants de l'Association Scoliose et partage

Le guide a aussi été relu par des représentants de la CNAMTS, de la MSA et du RSI.

## Annexe 3. Références

- Académie Nationale de Médecine. Les grandes déformations vertébrales. La scoliose idiopathique. Bull Acad Natle Méd 1999;183(4).
- American College of Radiology. ACR practice guideline for the performance of radiography for scoliosis in children. Washington: ACR; 2004.
- British Orthopaedic Association. The management of spinal deformity in the United Kingdom. Guide to good practice. London: BOA; 2003.
- Diard F, Chateil JF, Hauger O, Moinard M, Ducou-Lepointe H. Imagerie des scolioses de l'enfant et de l'adolescent. J Radiol 2002;83:1117-39.
- Duval-Beaupère G, Dubousset J, Queneau P, Grossiord A. Pour une théorie unique de l'évolution des scolioses. Presse Méd 1970;78(25):1141-6.
- Guigui P, Rillardon L. Les déviations rachidiennes de l'adulte. Rev Prat 2006;56(7):701-8.
- Haute Autorité de Santé. Propositions portant sur le dépistage individuel chez l'enfant de 7 à 18 ans, destinées aux médecins généralistes, pédiatres et médecins scolaires. Recommandations pour la pratique clinique. Saint-Denis La Plaine: HAS; 2005.
- Launay F, Viehweger E, Glard Y, Guillaume JM, Jouve JL, Bollini G. Scoliose de l'enfant. Rev Prat 2006;56(2):141-5.
- Lenssinck ML, Frijlink AC, Berger MY, Bierman-Zeinstra SMA, Verkerk K, Verhagen AP. Effect of bracing and other conservative interventions in the treatment of idiopathic scoliosis in adolescents: a systematic review of clinical trials. Phys Ther 2005;85(12):1329-39.
- Nachemson AL, Peterson LE. Effectiveness of treatment with a brace in girls who have adolescent idiopathic scoliosis. A prospective, controlled study based on data from the Brace Study of the Scoliosis Research Society. J Bone Joint Surg Am 1995;77(6):815-22.
- Negrini S, Antonini G, Carabalona R, Minozzi S. Physical exercises as a treatment for adolescent idiopathic scoliosis. A systematic review. Pediatr Rehabil 2003;6(3-4):227-35.
- Negrini S, Aulisa L, Ferraro C, Fraschini P, Masiero S, Simonazzi P, et al. Italian guidelines on rehabilitation treatment of adolescents with scoliosis or other spinal deformities. Eur J Med Phys 2005;41(2):183-201.
- Peterson LE, Nachemson AL. Prediction of progression of the curve in girls who have adolescent idiopathic scoliosis of moderate severity. Logistic regression analysis based on data from The Brace Study of the Scoliosis Research Society. J Bone Joint Surg Am 1995;77A(6):823-7.
- Reamy BV, Slakey JB. Adolescent idiopathic scoliosis: review and current concepts. Am Fam Physician 2001;64(1):111-6.
- Rowe DE, Bernstein SM, Riddick MF, Adler F, Emans JB, Gardner-Bonneau D. A meta-analysis of the efficacy of non-operative treatments for idiopathic scoliosis. J Bone Joint Surg Am 1997;79(5):664-74.
- Shindle MK, Khanna AJ, Bhatnagar R, Sponseller PD. Adolescent idiopathic scoliosis: modern



management guidelines. J Surg Orthop Adv 2006;15(1):43-52.

Société française de radiologie, Société française de biophysique et de médecine nucléaire, Direction générale de la sûreté nucléaire et de la radioprotection, Agence nationale d'accréditation et d'évaluation en santé. Guide du bon usage des examens d'imagerie médicale. Recommandations pour la pratique clinique. Paris, Saint Denis la Plaine: SFR, SFBMN, DGSNR, ANAES; 2005.

Vialle R. Traitement orthopédique et chirurgical des scolioses idiopathiques chez l'enfant et l'adolescent. Rev Prat 2006;56(2):147-56.

Weiss HR, Negrini S, Rigo M, Kotwicki T, Hawes MC, Grivas TB, *et al.* Indications for conservative management of scoliosis (guidelines). Scoliosis 2006;1:5.

Achévé d'imprimer en xxxxxx  
Imprimerie moderne de l'Est  
Dépôt légal Mois aaaa

HAS

Toutes les publications de l'HAS sont téléchargeables sur  
[www.has-sante.fr](http://www.has-sante.fr)